

2016.05.14

Gabinet Lekarski
dr med. Tomasz Kozłowski
62-095 Murowana Goślina
ul. Radosna 7

Pan Sebastian ;Pesel

KOLONOSKOPIA

Badanie kolonoskopowe wykonano do kątnicy .Kanal odbytu w normie.W bance odbytnicy zaczynający się proces zapalny o typie wrzodziejącym . błona śluzowa jelita z licznymi nadżerkami ,wybroczynami krwawymi zatartym rysunkiem naczyniowym obłożona śluzem,proces obejmuje prostnicę , esicę zstępnicę zagięcie śledzionowe i 1/3 dystalną poprzecznicy .Zagięcie wątrobowe, wstępnica i kątnica w normie .

Dg. CILITIS ULCEROSA SUSP.-Wycinki do badania histo-pat

~~Dr n. med. Tomasz Kozłowski
specjalista chirurg~~

Pracownia Endoskopii Przewodu Pokarmowego
Wielospecjalistyczny Szpital Miejski
im. J. Strusia z ZOL SPZOZ
ul. Szwajcarska 3
61-285 Poznań
tel.: 061 873 90 73

Poznań: 2016-09-27

Kolonoskopia, nr 25769623

Nazwisko: [redacted] Imię: **SEBASTIAN** Data urodzenia: [redacted] Wiek: 23 lat(a) PESEL: [redacted]
Adres: [redacted]

Badający: **Dr n. med. Tomasz Kozłowski** Asystent 1: Asystent 2:

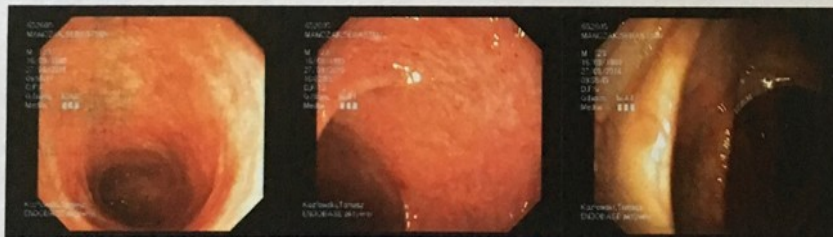
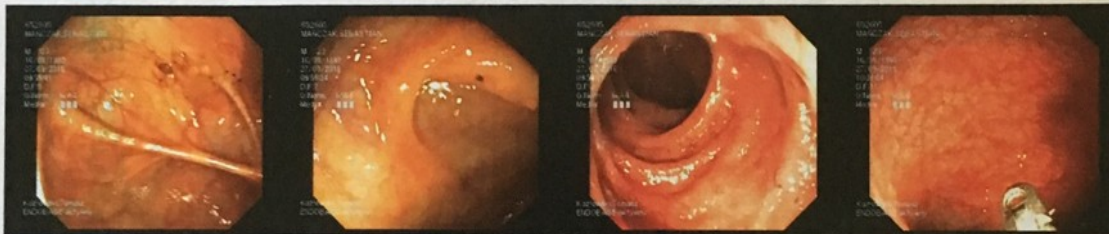
Pielęgniarka 1: **Plg. Barbara Biernat**

Wskazanie wstępne: Stosowane leki:

Aparat: **CF-Q165L**, nr 2505326 Godzina: **09:48**

Wyniki:

Badanie kolonoskopowe wykonano do kątnicy. Kanał odbytu w normie. Bańka odbytnicy o zatartym rysunku naczyniowym i



hypertroficznej śluzówce ..prostnica z wybroczynami podśluzowymi Błona śluzowe
esicy hipertroficzna z zaostrozonym rysunkiem naczyniowym, zstępnicą i poprzecznica
w normie wstępnicą w normie kątnicą w normie,
Biopsja z okolicy bańki i prosticy

Dg. Procto-Colitis w wywiadzie rozpoznane Colitis ulcerosa,

KIEROWNIK
Pracowni Endoskopii
Przewodu Pokarmowego
Dr n. med. Tomasz Kozłowski

SPECJALISTYCZNY GABINET LEKARSKI HISTOPATOLOGIA-CYTOLOGIA
STANISŁAW ŁAZOWSKI ul. LIBELTA 3 m. 4 61-706 POZNAŃ

Tel. kom. 605 63 24 76

Pracownia Patomorfologii Szpital J.Strusia; ul.Szwajcarska 3; 61-285 Poznań

BADANIE HISTOPATOLOGICZNE

NR : 2543/16

Nazwisko i imię : [REDAKCYJA] SEBASTIAN

PESEL : [REDAKCYJA]

Szpital - oddział : GABINET LEKARSKI

Lekarz kierujący : DR T.KOZŁOWSKI

Data otrzymania : 17.05.2016

Data ukończenia badania : 20.05.2016

Materiał : Jelito grube - odbytnica, esica, zstępnica, poprzecznicą.

Rozpoznanie kliniczne : Colitis ulcerosa.

Rozpoznanie histopatologiczne :

Colitis ulcerosa.

dot. med. Stanisław Łazowski
specjalista histopatolog
tel. 605 632 476
[REDAKCYJA]
[PISMO]