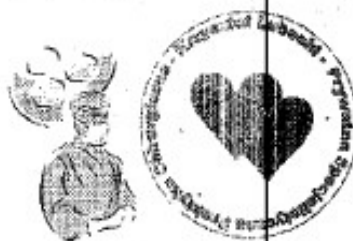

**Prywatna Specjalistyczna  
Praktyka Chirurgiczna  
lek. med. Krzysztof Lubecki  
SPECJALISTA CHIRURG**



66-004 Racula ul. Modrzewiowa 5; tel. dom. (0-68) 3275823; tel. kom. 0-609-528-563  
REGON 970283484; NIP 9251056422; Nr rejestr. Praktyk specjalistycznych 99-000360

Gabinet chirurgiczny - Specjalistyczna Poradnia Chirurgiczna Krzysztof Lubecki  
Na ul. ul. Głogowska 13 A "domki z ogrodami"  
Rejestracja: (0-68) 3449767; tel. kom. 0-609-528563, 0-501-172582 www.krzysztoflubecki.pl

Zielona Góra 2007-09-11

Wielce Szanowny Panie Doktorze!

Serdecznie dziękuję za skierowanie Pacjenta  
do mojej Specjalistycznej Poradni Chirurgicznej.  
Po zbadaniu Pacjenta stwierdzam jak poniżej.

Maciej 1.35

**Opis badania proktologicznego**

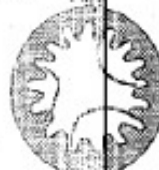**WYWIAD:**

Od I-II. 2007 r (po antybiotykoterapii)  
mianinica (bardzo we) przy uprzednim  
potężeniu z ustami uprzedzianymi,  
niepełnym uprzedzianiem. Ostrożnie  
ustąpiło.

STRONA GIEBIETOWA

**FIZYKALNIE:**

Przebadanie po uwolnieniu odbytu na 12-ty.



**REKTOSIGMOIDOSKOPIA:**

Badanie wykonano do  
ostateczności 25 cm - obron  
środkowej przewodu. VHI<sup>0</sup>

STRONA BRZUSZNA


**WNIOSKI:**

Prandopodobną przynajmniej podawaną  
delektymosci było napalenie  
koniecznego odlewnia jelita grubego.

**ZALECENIA:**

VHI<sup>0</sup>

- 1) w razie postawienia się  
opór przy stryżu uprzedzianiu  
można rozważyć rozstronawanie.  
Dyspatulim
- 2) choroba immunologiczna nie wymaga obecnie leczenia



KRZYSZTOF LUBECKI  
SPECJALISTA CHIRURG  
Nr prawa jazdy

Racula 04, Racula 13 III 2015

Prze ostatnich 8 lat na istotywny dolegl, od ponad 3 mieszy - teraz na popierne i w miazki, gucia naglye, denenne, wete, czasami Ska.  
Fizjologic - b/2

Rektoskopia

- wykonano badanie do głębokości 25 cm. Sposobna rozpalczynowa, miazgi na dotyln i samowolnie, wzrost napriay rodoty, V.H.T.

Dg. Colitis ulcerosa

Rp. Asamax 2x1 tabl  
Asamax czysti 1x1  
Duspatalin 2x1

Tel. na 30 dni

KRZYSZTOF LUBECKI  
SPECJALISTA CHIRURGA

Racula 12 II 2016

Prze ostatni rok pacjent skaraze lenony, objawy stopniowo usilowaly, daniel lekko stopniowo zmniejszono. Całkowite odstawienie mesalonyz nastapilo w XI 2015. Odsz to objawów to wietelzy tylny 2 miesiace. Od tygodnia - namot dmazicami i biegunki + objawy kolopodkone.

Anoskopia - wzrost miazg rozpalne z amodrekcjami.

Colitis ulcerosa

Obecne danini: Asamax 2x2 tabl  
Asamax 1x1 czysti  
Duspatalin 2x1 kaps

Racula 18 VII 2017

Prze ostatnie 1,5 w. skaraze na popierania - ostatnio ep. biegunkowy.

Anoskopia - tylko lekko rodoty wzrost napriay w namole odlegly, objawy Ska. przetrzani

= venisja endoskopia

lenowe patrzyngia. - Asamax co 2 dni  
Duspatalin 1x1 raz  
- czysti 1x wtygodnia.

Tel. na 3-4 miesiace

KRZYSZTOF LUBECKI  
SPECJALISTA CHIRURGA

KRZYSZTOF LUBECKI  
SPECJALISTA CHIRURGA